

## Research

# Keberkesanan Ekstrak Akua Kaliks *Hibiscus sabdariffa* Sebagai Agen Anti-Obesiti dan Peningkat parameter Kesuburan Tikus Jantan Aruhan Obesiti

(Effectiveness of *Hibiscus sabdariffa* Calyx Aqueous Extract as an Anti-Obesity Agent and Enhancer of Fertility Parameters in Obese-Induced Male Rats)

Mahanem Mat Noor<sup>1\*</sup>, Nur Filzah Athirah Mohamad Zin<sup>1</sup> and Nadia Aqilla Shamsusah<sup>2</sup>

1. Jabatan Sains Biologi dan Bioteknologi, Universiti Kebangsaan Malaysia, 43600 Bangi, Malaysia
2. Jabatan Sains Bumi dan Alam Sekitar, Universiti Kebangsaan Malaysia, 43600 Bangi, Malaysia

\*Corresponding author: mahanem@ukm.edu.my

### ABSTRAK

Obesiti meningkatkan risiko gangguan proses spermatogenesis yang boleh mengakibatkan penurunan kesuburan lelaki. *Hibiscus sabdariffa* merupakan tumbuhan yang mampu mengurangkan jumlah lipid dalam darah haiwan. Penggunaan ekstrak akua kaliks *H. sabdariffa* sebagai peningkat parameter kesuburan lelaki masih kurang jelas. Oleh itu, kajian ini menggunakan tikus jantan aruhan obesiti sebagai model haiwan bagi mengenal pasti kesan ekstrak akua kaliks *H. sabdariffa* dalam memulihkan masalah kesuburan jantan di samping bertindak sebagai agen anti-obesiti. Sebanyak 36 ekor tikus jantan Sprague Dawley dibahagikan kepada dua kumpulan utama iaitu kumpulan kawalan dan kumpulan rawatan yang setiapnya terdiri daripada enam ekor tikus. Kumpulan kawalan terdiri daripada kumpulan normal, negatif (tikus teraruh obesiti tanpa rawatan) dan positif (tikus teraruh obesiti yang diberi 10 mg/kg berat tubuh orlistat). Kumpulan rawatan ekstrak akua kaliks *H. sabdariffa* pula dibahagi kepada tiga iaitu Hs100 (100 mg/kg berat tubuh), Hs200 (200 mg/kg berat tubuh) dan Hs300 (300 mg/kg berat tubuh) selama 14 hari tempoh rawatan. Semua tikus kajian kecuali kumpulan normal diaruh obesiti dengan diberi diet tinggi lemak (HFD) sehingga mencapai nilai indeks Lee melebihi 310. Tikus kumpulan rawatan Hs100, Hs200 dan Hs300 yang diberi ekstrak akua kaliks *H. sabdariffa* mengikut dos masing-masing menunjukkan penurunan berat badan yang signifikan ( $p < 0.05$ ) berbanding kumpulan negatif. Analisis kuantiti sperma dalam kumpulan rawatan Hs100 menunjukkan peningkatan secara signifikan ( $p < 0.05$ ) berbanding kumpulan normal dan negatif. Analisis histologi testis juga menunjukkan ekstrak akua kaliks *H. sabdariffa* pada kumpulan rawatan membantu memperbaiki struktur tubul seminiferus dengan kepadatan spermatozoa yang tinggi pada lumen serta peningkatan berat testis dan diameter tubul seminiferus berbanding kumpulan kawalan normal dan kawalan negatif. Kesimpulannya, rawatan ekstrak akua kaliks *H. sabdariffa* iaitu Hs100 merupakan dos optimum yang mampu meningkatkan parameter kesuburan berbanding kumpulan rawatan normal dan kawalan negatif, serta mempunyai kesan anti-obesiti pada tikus jantan teraruh obesiti.

**Kata kunci:** *Hibiscus sabdariffa*, indeks Lee, kesuburan, obesiti

### Article History

Accepted: 25 December 2023

First version online: 30 December 2023

### Cite This Article:

Mat Noor, M., Mohamad Zin, N.F.A. & Shamsusah, N.A. 2023. Keberkesanan ekstrak akua kaliks *Hibiscus sabdariffa* sebagai agen anti-obesiti dan peningkat parameter kesuburan tikus jantan aruhan obesiti. Malaysian Applied Biology, 52(6): 137-147. <https://doi.org/10.55230/mabjournal.v52i6.2838>

### Copyright

© 2023 Malaysian Society of Applied Biology

### ABSTRACT

Obesity increases the risk of disturbances in the spermatogenesis process, which can lead to reduced male fertility. *Hibiscus sabdariffa*, known for its lipid-lowering properties, holds potential as a male fertility enhancer, although its precise effects remain unclear. To address this, our study employed obesity-induced male rats as a model to explore the impact of aqueous extract of *H. sabdariffa* calyces on male fertility while also assessing its anti-obesity properties. We divided 36 male Sprague Dawley rats into two main groups: control and treatment, each comprising six rats. The control group included normal, negative (obese rats without treatment), and positive (obese rats administered 10 mg/kg body weight of orlistat) subgroups. The treatment group received varying doses of *H. sabdariffa* calyx extract: Hs100 (100 mg/kg body weight), Hs200 (200 mg/kg body weight), and Hs300 (300 mg/kg body weight) over a 14-day period. All rats, except those in the normal group, were induced into obesity through a high-fat diet until their Lee index exceeded 310. Notably, rats in the Hs100, Hs200 and Hs300 treatment groups exhibited a significant reduction in

body weight ( $p < 0.05$ ) compared to the negative group. Sperm quantity analysis revealed a substantial increase in the Hs100 treatment group ( $p < 0.05$ ) compared to the normal and negative groups. Histological examination of the testes indicated that the aqueous extract of *H. sabdariffa* calyces in the treatment group improved the structure of the seminiferous tubules, resulting in a higher spermatozoa density in the lumen, increased testis weight and seminiferous tubule diameter compared to the normal and negative control groups. In conclusion, treatment with 100 mg/kg body weight of aqueous extract of *H. sabdariffa* calyces proves to be the optimal dosage for enhancing male fertility compared to the normal and negative control groups. Furthermore, it demonstrates anti-obesity effects in obese male rats.

**Key words:** Fertility, *Hibiscus sabdariffa*, Lee index, obesity

## PENGENALAN

Obesiti merupakan masalah kegemukan yang disebabkan hadirnya lemak yang berlebihan dalam tubuh individu. Hal ini meningkatkan risiko penyakit metabolik seperti diabetes mellitus jenis 2, kardiomiopati, hipertensi, angin ahmar, dimensia, osteoarthritis, apnea tidur dan kanser, di samping menyumbang kepada penurunan kualiti hidup dan jangka hayat (Blüher, 2019). Secara global, lebih 1.9 bilion orang dewasa yang berusia 18 tahun ke atas mempunyai berat badan berlebihan dan seramai 650 juta individu adalah obes (World Health Organization, 2021). Malaysia pula mencatatkan rekod jumlah obesiti tertinggi dalam kalangan negara Asia dengan peratusan 15.6% (World Population Review, 2019). Sehubungan itu, obesiti turut dikaitkan dengan masalah kesuburan lelaki iaitu penurunan kualiti air mani (Hammiche *et al.*, 2011). Sebanyak 60% ujian analisis sperma mengesahkan sperma yang diuji adalah abnormal bagi tempoh 2010 hingga 2019 (Raiham *et al.*, 2021). Hal ini adalah kerana lelaki obes mempunyai risiko yang lebih tinggi dalam mendapat gangguan spermatogenesis, mati pucuk dan pengurangan keinginan seksual (libido) berbanding dengan lelaki yang mempunyai berat badan normal (Stokes *et al.*, 2015). Lelaki yang menghidapi obesiti turut mengalami penurunan kadar testosteron dan peningkatan hormon estrogen seterusnya memberi kesan buruk (*deleterious effect*) secara langsung pada spermatogenesis sehingga boleh menyebabkan kemandulan (Hammoud *et al.*, 2012). Selain itu, berlaku juga keradangan sistemik yang menyebabkan peningkatan spesies oksigen reaktif (ROS) dan fragmentasi DNA sperma (Kahn & Brannigan, 2017). Meskipun terdapat terapi penggantian testosteron (TRT) iaitu rawatan dengan hipogonadisme simptomatik bagi menangani masalah kekurangan testosteron dan menurunkan berat badan kepada lelaki (Fernandez *et al.*, 2019), namun terapi ini mempunyai risiko kesihatan lain seperti masalah kardiovaskular, atrofi testis serta merangsang pertumbuhan barah (Rhoden & Morgentaler, 2004). Oleh itu, pendekatan rawatan alternatif menggunakan herba merupakan rawatan tradisional dalam merawat pelbagai jenis penyakit khususnya obesiti dan ketidaksuburan dalam kalangan pesakit lelaki.

Herba *Hibiscus sabdariffa* atau Roselle merupakan tumbuhan yang berasal daripada keluarga Malvaceae dan tumbuh di kawasan Afrika Barat, Timur dan Asia Tenggara (Zannou *et al.*, 2020). Oleh kerana kandungan khasiatnya yang sangat tinggi, herba ini diusahakan petani dan diterima baik oleh masyarakat umum di Malaysia. Produk yang berasaskan roselle seperti jus, kordial, jem, halwa dan pes juga kian mendapat tempat dalam pasaran di negara ini (Anem, 2020). Kajian terdahulu membuktikan keberkesanan *H. sabdariffa* dalam merawat masalah obesiti kerana memberi kesan positif terhadap metabolisme lipid (anti-kolesterol), anti-diabetik dan anti-hipertensi (Da-Costa-Rocha *et al.*, 2014; Omar *et al.*, 2018; Diez-Echave *et al.*, 2020). Namun begitu, kajian mengenai kebolehan *H. sabdariffa* dalam mengatasi masalah obesiti seterusnya meningkatkan kesuburan lelaki adalah kurang jelas. Oleh itu, penyelidikan ini dijalankan bagi mengenal pasti kesan kaliks *H. sabdariffa* dalam merawat masalah parameter kesuburan tikus jantan teraruh obesiti. Pendekatan utama kajian ini ialah mengenal pasti kesan anti-obesiti melalui pengiraan antropometrik tikus berdasarkan Indeks Lee, selain mengambil kira kuantiti sperma yang hadir, histologi testis dan berat testis selepas rawatan dengan *H. sabdariffa*.

## METODOLOGI

### Sampel Haiwan

Sebanyak 36 ekor tikus Sprague Dawley jantan yang berumur 8 minggu dengan purata berat 300g digunakan dalam kajian ini. Tikus dibiarkan beradaptasi dengan persekitaran makmal selama seminggu sebelum kajian dimulakan. Setiap dua ekor tikus jantan ditempatkan berasingan dalam sangkar plastik bersaiz 595 mm × 380 mm × 200 mm mengikut kumpulan masing-masing (kumpulan kawalan dan kumpulan rawatan) pada suhu bilik dengan kitaran 12 jam terang/gelap. Setiap sangkar dilapisi habuk kayu bagi menyerap bahan kumuh tikus kajian dan ditukar setiap seminggu sekali bagi menjamin kebersihan dan kesihatan tikus sepanjang kajian dilakukan. Tikus kawalan normal diberi pelet makanan sementara kumpulan rawatan diberikan HFD secara *ad libitum* sepanjang tempoh kajian.

### Penyediaan ekstrak *H. sabdariffa*

Pengekstrakan akua kaliks *H. sabdariffa* dilakukan berdasarkan kaedah Omar *et al.*, (2018) dengan sedikit penyesuaian. Bahagian kaliks *H. sabdariffa* yang kering diperolehi daripada pembekal Ethano Resources Sdn. Bhd., Sungai Buloh, Selangor. Kaliks dikisar sehingga membentuk serbuk halus dan disediakan mengikut dos tertentu iaitu 100 mg/kg, 200 mg/kg dan 300 mg/kg berat tubuh. Serbuk *H. sabdariffa* tersebut kemudiannya dilarutkan ke dalam 2 mL air suling dan ditapis. Hasil tapisan ekstrak *H. sabdariffa* disimpan pada suhu 4°C sebelum digunakan (Omar *et al.*, 2018). Kaedah rawatan suap paksa kepada tikus dilakukan dalam kajian ini (Kamaruzaman & Noor, 2017).

### Penyediaan Diet Tinggi Lemak (HFD)

Diet tinggi lemak disediakan mengikut kaedah Chester *et al.*, (2017) yang terdiri daripada pelet makanan tikus normal dan minyak sapi dengan nisbah 3:2 mengikut berat. Campuran HFD disimpan dalam bekas kedap udara pada suhu 4°C semalaman. Pemberian HFD secara *ad libitum* kepada tikus kajian dilakukan selama 30 hari (Chester *et al.*, 2017).

### Pemberian Makanan dan Rawatan Kepada Haiwan Kajian

Dalam kajian ini, tikus kumpulan kawalan normal diberikan pelet makanan normal dan air suling manakala kumpulan kawalan negatif diberikan HFD dan air suling. Kumpulan kawalan positif pula diberikan HFD, air suling serta 10 mg/kg/hari orlistat sebagai rawatan kawalan obesiti konvensional (Zaitone & Essawy, 2012). Diet tinggi lemak diberikan kepada tikus kajian sehingga indeks Lee tikus melebihi 310 iaitu mencapai tahap obes. Kumpulan rawatan Hs100, Hs200 dan Hs300 diberikan HFD, air suling dan ekstrak akua kaliks *H. sabdariffa* dengan dos masing-masing sebanyak 100 mg/kg, 200 mg/kg dan 300 mg/kg berat tubuh (Omar *et al.*, 2018). Makanan diberikan secara *ad libitum* manakala ekstrak akua kaliks *H. sabdariffa* dan orlistat diberi secara kaedah suap paksa. Pemberian ekstrak ini bermula pada hari ke-31 selama 14 hari (Omar *et al.*, 2018).

### Pengukuran Parameter Antropometrik

Berat tubuh dan panjang nasoanal tikus kajian diukur sebelum pemberian HFD, sebelum rawatan dengan ekstrak akua kaliks *H. sabdariffa* (kumpulan rawatan) dan orlistat (kumpulan kawalan positif), serta selepas tamat tempoh rawatan. Berat tubuh dan panjang nasoanal tikus diambil untuk mengukur indeks Lee bagi menentukan tahap obesiti tikus ( $\geq 310$ ) (Adebayo *et al.*, 2020).

### Penyediaan Sampel Sperma

Tikus dikorbankan melalui dislokasi servikal pada hari ke-45 kajian dan sampel sperma disediakan bagi mengenal pasti kuantiti sperma tikus yang dikaji. Kauda epididimis tikus dikeluarkan dan dicincang sebelum direndam dalam 15 mL media Biggers-Whitten-Whittingham (BWW) selama 30 minit pada suhu 37°C. Ini bertujuan untuk memberi masa kepada sperma untuk berenang dan bergerak dalam larutan tersebut. Sebanyak 10  $\mu$ L sampel sperma tersebut kemudian dikira menggunakan 'Improved Neubauer Haemocytometer' dan dicerap di bawah mikroskop cahaya. Parameter kesuburan yang dikaji merangkumi bilangan sperma.

### Histologi Testis Tikus

Testis tikus kajian diasingkan dan dicuci dengan 0.9% NaCl, seterusnya diletakkan dalam larutan Bouin semalaman. Kaedah histologi dilakukan berdasarkan Nor-Raidah & Mahanem (2015). Slaid yang mengandungi sampel testis diperhatikan dan dinilai secara kualitatif di bawah mikroskop cahaya dan dibantu oleh penganalisis imej dengan mengukur ketebalan diameter tubul seminiferus (Nor-Raidah & Mahanem, 2015).

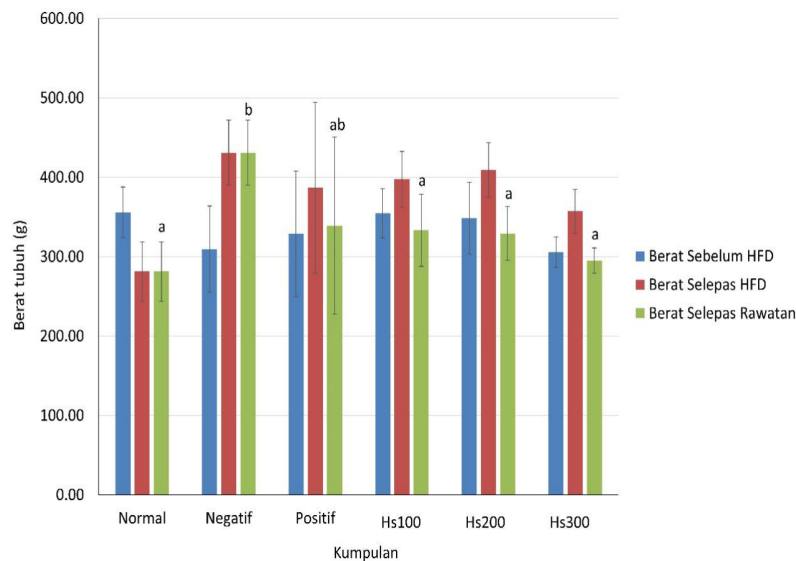
### Analisis Statistik

Data dianalisa dengan menggunakan perisian statistik SPSS versi 26 berdasarkan ujian ANOVA satu hala diikuti dengan Ujian Tukey bagi kajian potensi ekstrak akua kaliks *H. sabdariffa* sebagai agen anti-obesiti dan peningkat parameter kesuburan tikus jantan aruhan obesiti. Perbezaan data antara kumpulan kawalan dengan rawatan ekstrak akua kaliks *H. sabdariffa* dianggap signifikan apabila nilai  $p < 0.05$  berbanding kawalan. Data dipersembahkan dalam purata  $\pm$  sisihan piawai (SEM).

### HASIL DAN PERBINCANGAN

*Hibiscus sabdariffa* digunakan secara meluas sebagai herba yang boleh dikomersialkan di Afrika dan Asia (Ali *et al.*, 2017). Kaliks *H. sabdariffa* dilaporkan mempunyai sebatian semula jadi seperti asid organik, 2.5 % antosianin, 1.43 % flavonoid dan 1.7 % asid fenolik yang berpotensi bertindak dalam menurunkan berat badan dengan mengurangkan trigliserida serum, jumlah kolesterol dan lipoprotein berketumpatan rendah (LDL) (Da-Costa-Rocha *et al.*, 2014; Xie *et al.*, 2018; Ojulari *et al.*, 2019). Walau bagaimanapun, flavonoid pada kepekatan tinggi mempunyai kesan anti-fertiliti melalui penurunan paras testosteron dan berat epididimis (Carolyn *et al.*, 2019).

Hasil kajian menunjukkan kesan anti-obesiti pada tikus jantan yang diberikan rawatan ekstrak akua kaliks *H. sabdariffa* pada dos 100 mg/kg, 200 mg/kg dan 300 mg/kg berat tubuh (kumpulan rawatan) berbanding kumpulan kawalan normal (Rajah 1). Purata parameter antropometrik yang melibatkan berat badan dan panjang nasoanal pada kumpulan rawatan Hs100 ( $333.28 \pm 45.44$  g), Hs200 ( $329.26 \pm 33.98$  g), dan Hs300 ( $294.96 \pm 15.97$  g) menunjukkan penurunan signifikan ( $p < 0.05$ ) berbanding kumpulan kawalan negatif ( $430.92 \pm 40.92$  g) selepas tamat tempoh rawatan. Kumpulan kawalan positif pula menunjukkan penurunan berat badan yang tidak signifikan selepas 14 hari tempoh rawatan dengan orlistat pada nilai  $386.69 \pm 111.45$  g. Hal ini mungkin disebabkan tindakan langsung orlistat terhadap deposit lemak dalam badan (Suleiman *et al.*, 2020a). Purata berat tubuh tikus dalam kumpulan kawalan normal ( $281.26 \pm 37.26$  g) adalah konsisten sepanjang 44 hari tempoh kajian. Penurunan berat badan tikus jantan bagi kumpulan kawalan positif, kumpulan rawatan Hs100, Hs200 dan Hs300 masing-masing menunjukkan 10.26%, 22.66%, 23.59% dan 31.55% berbanding kumpulan kawalan negatif.



**Rajah 1.** Purata berat tubuh tikus bagi setiap kumpulan kawalan dan kumpulan rawatan ekstrak akua kaliks *H. sabdariffa* selama 14 hari tempoh rawatan. Kategori 'berat selepas rawatan' yang ditanda dengan huruf berbeza adalah berbeza secara signifikan pada  $p < 0.05$ .

Hasil kajian ini menunjukkan ekstrak akua kaliks *H. sabdariffa* menyebabkan pengurangan berat badan tikus kajian selepas 14 hari tempoh rawatan dengan dos 300 mg/kg menghasilkan purata penurunan yang tertinggi (31.55%). Hal ini adalah selari dengan kajian lepas oleh Omar *et al.*, (2018). Pengurangan purata berat badan tikus dalam kumpulan rawatan adalah mungkin disebabkan kehadiran metabolit sekunder seperti flavan-3-ols bertindak sebagai perencat lipase pankreas yang mengurangkan penyerapan lemak sekali gus mengurangkan berat badan (Borrás-Linares *et al.*, 2015). Keupayaan ekstrak akua kaliks *H. sabdariffa* dalam pengurangan berat badan juga dipercayai berkait rapat dengan polifenol dan flavonoid melalui perencatan pengumpulan lemak (Ojulari *et al.*, 2019). Kumpulan polifenol ini merangkumi antosianin dan asid hidrosisitrik. Antosianin menunjukkan bio-aktiviti yang tinggi seperti kesan antioksidan manakala asid hidrosisitrik bertindak sebagai penekan selera makan semula jadi (Omar *et al.*, 2018). Justeru, metabolit sekunder terdapat dalam *H. sabdariffa* berpotensi bertindak sebagai agen anti-obesiti.

Testis mempunyai dua fungsi fisiologi utama iaitu penghasilan sperma dan testosteron. Berat dan struktur testis adalah penting dalam menentukan fungsi dan peranan testis (Patel *et al.*, 2017). Berat testis, histologi testis dan diameter ketebalan tubul seminiferus mempengaruhi fungsi testis. Fungsi testis terjejas sekiranya parameter-parameter tersebut diganggu (Wilson, 2014). Jadual 1 menunjukkan kesan ekstrak akua kaliks *H. sabdariffa* ke atas berat testis kumpulan kawalan (normal, negatif dan positif) dan kumpulan rawatan (100 mg/kg, 200 mg/kg dan 300 mg/kg berat tubuh) tikus jantan.

Hasil menunjukkan rawatan dengan ekstrak akua kaliks *H. sabdariffa* tidak menghasilkan kesan yang signifikan ke atas berat testis berbanding berat badan sebaliknya menunjukkan peningkatan ketebalan tubul seminiferus yang signifikan ( $p < 0.05$ ) berbanding kumpulan kawalan normal dan kawalan negatif (Jadual 1). Selain itu, peningkatan ketebalan tubul seminiferus turut dilihat dalam kumpulan kawalan positif. Walaupun begitu, jika dibandingkan antara kumpulan rawatan (Hs100,

Hs200 dan Hs300), hasil menunjukkan penurunan saiz ketebalan tubul seminiferus seiring dengan peningkatan dos (Jadual 1). Berdasarkan kajian lepas, ekstrak akua kaliks *H. sabdariffa* pada dos yang tinggi (250 mg/kg berat tubuh) merekodkan kerosakan pada tisu testis yang mengakibatkan berlakunya ketakseragaman diameter tubul seminiferus serta peningkatan sel nekrotik di bahagian lumen tubul seminiferus (Olusanya et al., 2018).

Sehubungan itu, tikus aruhan obesiti yang diberikan rawatan ekstrak akua kaliks *H. sabdariffa* pada dos 100 mg/kg berat tubuh menunjukkan peningkatan bilangan sperma ( $93.20 \pm 7.16$ )  $\times 10^6$  secara signifikan ( $p < 0.05$ ) berbanding kumpulan kawalan normal ( $39.60 \pm 23.28$ )  $\times 10^6$  dan negatif ( $22.00 \pm 26.04$ )  $\times 10^6$ . Berbanding dengan HS100, kumpulan kawalan positif ( $66.33 \pm 42.44$ )  $\times 10^6$  yang diberikan orlistat, kumpulan rawatan ekstrak akua kaliks *H. sabdariffa* pada dos 200 mg/kg ( $76.58 \pm 19.02$ )  $\times 10^6$  dan 300 mg/kg ( $57.00 \pm 24.42$ )  $\times 10^6$  menunjukkan penurunan bilangan sperma selepas 14 hari rawatan (Jadual 2). Oleh itu, HS100 merupakan dos optimum dalam meningkatkan parameter kesuburan jantan aruhan obesiti.

**Jadual 1.** Analisis berat testis dan ketebalan tubul seminiferus selepas 14 hari tempoh rawatan

Kumpulan	Berat Testis (g)	Ketebalan Tubul Seminiferus ( $\mu\text{m}$ )
Normal	$1.23 \pm 0.46$	$69.29 \pm 22.39^a$
Negatif	$1.15 \pm 0.29$	$51.26 \pm 8.76^a$
Positif	$0.98 \pm 0.29$	$93.48 \pm 21.63^b$
Hs100	$1.22 \pm 0.20$	$103.32 \pm 31.83^{bc}$
Hs200	$1.34 \pm 0.21$	$101.33 \pm 30.41^{bc}$
Hs300	$1.04 \pm 0.33$	$80.67 \pm 35.51^{ab}$

Huruf superskrip yang berbeza menandakan perbezaan signifikan pada  $p < 0.05$

**Jadual 2.** Analisis bilangan sperma selepas 14 hari tempoh kajian

Kumpulan	Bilangan Sperma ( $\times 10^6$ )
Normal	$39.60 \pm 23.28^a$
Negatif	$22.00 \pm 26.04^a$
Positif	$66.33 \pm 42.44^a$
Hs100	$93.20 \pm 7.16^b$
Hs200	$76.58 \pm 19.02^{bc}$
Hs300	$57.0 \pm 24.42^{ac}$

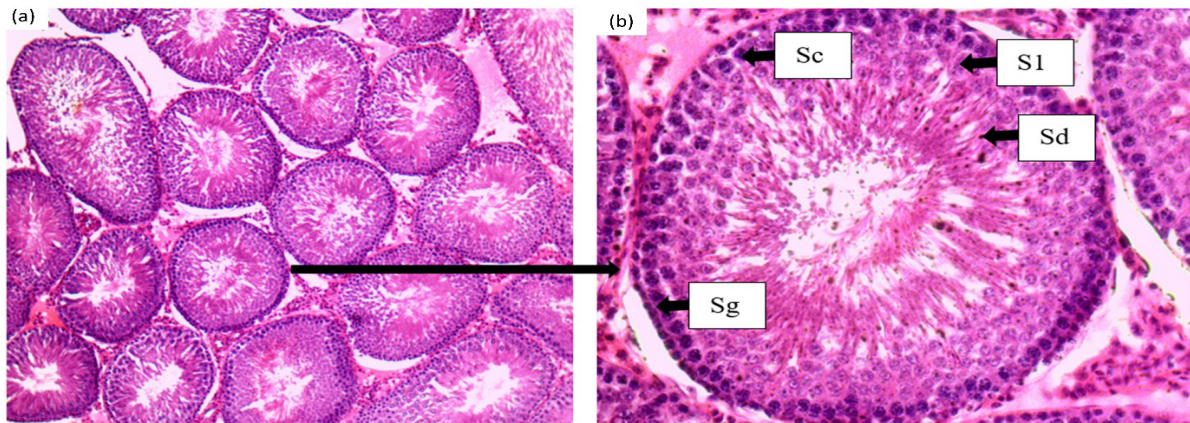
Huruf superskrip yang berbeza menandakan perbezaan signifikan pada  $p < 0.05$

Peningkatan kuantiti sperma pada kumpulan kawalan positif adalah mungkin disebabkan kesan orlistat yang mampu bertindak dalam mengurangkan tekanan oksidatif epididimis dengan peningkatan aktiviti antioksidan seterusnya melindungi sperma (Alhashem et al., 2014). Orlistat juga bertindak dalam penggalakkan spermatogenesis dengan meningkatkan ekspresi gen steroidogenik (Suleiman et al., 2020a). Menariknya, ekstrak akua kaliks Hs100 menunjukkan peningkatan kuantiti sperma berbanding kumpulan kawalan positif. Peningkatan bilangan sperma ini mungkin disebabkan hadirnya antosianin yang mempunyai kesan tindakan antioksidan (Md Idris et al., 2012; Victor et al., 2014).

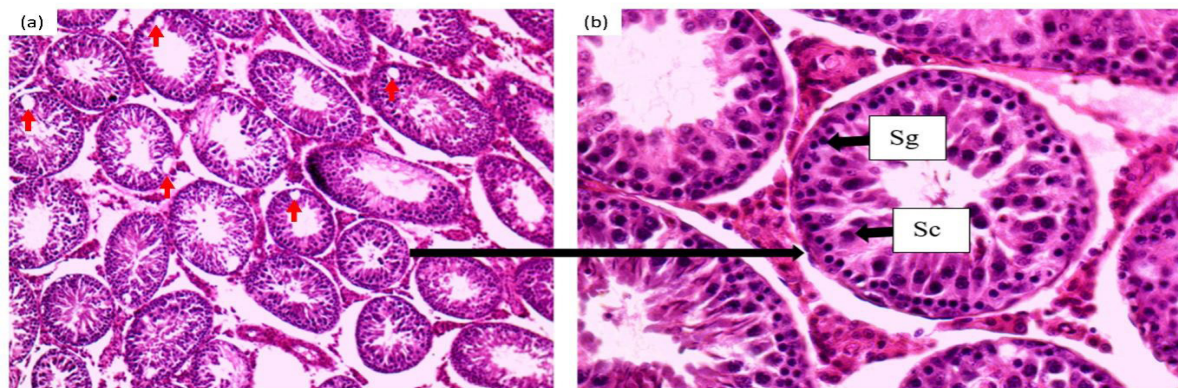
Dalam kumpulan rawatan Hs, kumpulan dos Hs200 dan Hs300 dilihat memberi kesan penurunan bilangan sperma seiring dengan peningkatan dos (Jadual 2). Hal ini adalah selari dengan kajian lepas yang turut melaporkan kesan buruk dos tinggi ekstrak akua kaliks *H. sabdariffa* (melebihi 180 mg/kg berat tubuh) pada reproduktif lelaki (Gad et al., 2021). Ini adalah kerana kehadiran fenol dan antosianin dalam ekstrak akua kaliks *H. sabdariffa* pada kepekatan tinggi memberikan kesan estrogenik dan toksik pada sistem pembiakan lelaki seterusnya merencat fungsi testis (Omotuyi et al., 2010; Mahmoud, 2012; Olusanya et al., 2018; Al-shalash, 2021). Kesan ini mungkin menyebabkan penurunan bilangan sperma epididimis kerana spermatid gagal menjalani proses spermiasis iaitu spermatid matang dilepaskan dari sel Sertoli ke dalam lumen tubul seminiferus sebelum ke epididimis (Meistrich et al., 1975).

Berdasarkan pemerhatian histologi testis, kumpulan kawalan normal menunjukkan struktur normal testis iaitu memiliki bentuk tubul seminiferus yang teratur dengan dilapisi beberapa lapisan sel spermatogenik dengan ketebalan dan kepadatan normal (Rajah 2).

Sebaliknya, terdapat perubahan histologi yang ketara pada testis tikus aruhan obesiti (kumpulan kawalan negatif) berbanding kumpulan kawalan normal. Kumpulan kawalan negatif memiliki saiz tubul yang kecil dengan ketebalan tubul seminiferus yang lebih rendah. Susunan sel spermatogenik adalah tidak teratur dengan kehadiran vakuol pada lapisan germa tubul seminiferus (Rajah 3). Hasil kajian ini disokong oleh Matuszewska et al., (2020) yang melaporkan bahawa tikus obes memiliki lumen tubul yang tidak mempunyai sperma, selain terdapat kerosakan pada sel Sertoli. Hal ini mungkin disebabkan oleh tekanan oksidatif yang berpunca daripada obesiti. Tekanan oksidatif yang tinggi menyebabkan penurunan fungsi sel Sertoli dan kerosakan langsung kepada DNA sperma sekali gus memberi kesan negatif terhadap kematangan, kualiti dan bilangan sperma (Bellastella et al., 2019; Crean & Senior, 2019; Pearce et al., 2019).



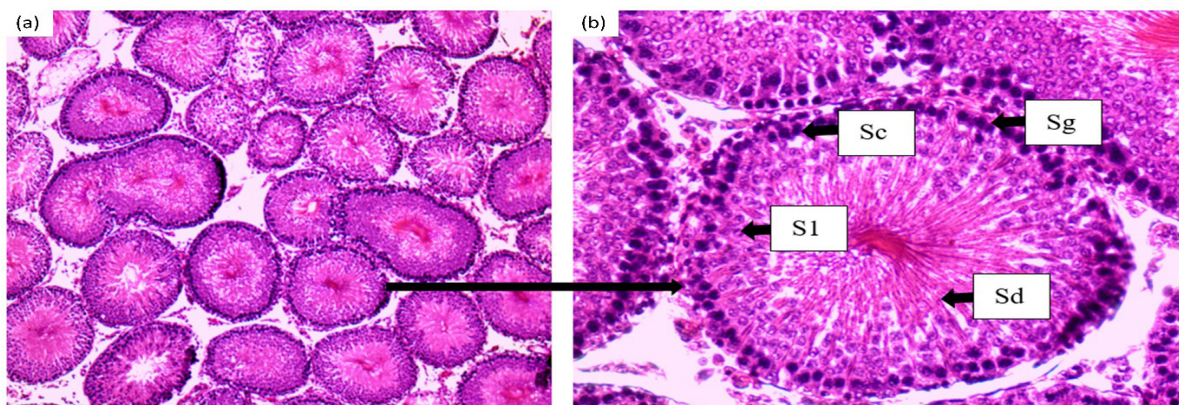
**Rajah 2.** Keratan rentas testis kumpulan kawalan normal yang hanya diberi makanan pelet normal dan air suling sepanjang 44 hari tempoh kajian. Peringkat pembahagian sel spermatogenik kelihatan teratur pada pembesaran (a)  $\times 100$  dan (b)  $\times 400$ . Sg = Spermatogonia; Sc = sel Sertoli; S1 = Spermatisit primer; Sd = Spermatid.



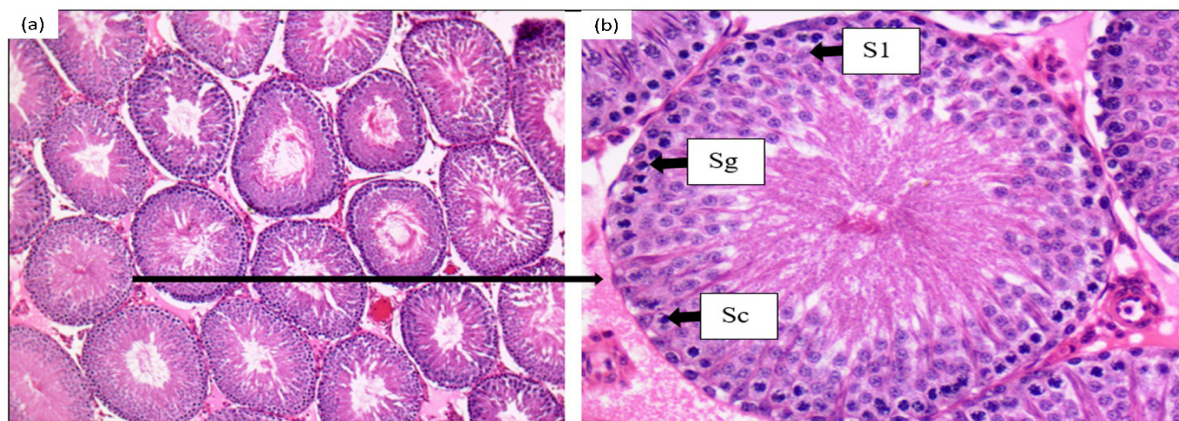
**Rajah 3.** Keratan rentas testis kumpulan kawalan negatif yang diberi HFD sepanjang 44 hari tempoh kajian. Peringkat pembahagian sel spermatogenik hanya terhenti di peringkat sel Sertoli dan kehadiran vakuol yang banyak pada tubul seminiferus pada pembesaran (a)  $\times 100$  dan (b)  $\times 400$ . Sg = Spermatogonia; Sc = sel Sertoli. Anak panah berwarna merah menunjukkan kehadiran vakuol.

Pemberian orlistat pada kumpulan kawalan positif menunjukkan peningkatan kepadatan sperma dan ketebalan lapisan spermatogenik serta penambahbaikan pada struktur seminiferus berbanding kumpulan kawalan negatif (Rajah 4). Hal ini adalah selari dengan laporan oleh Suleiman *et al.* (2020b) yang menyatakan bahawa orlistat menunjukkan kesan baik pada spermatogenesis pada individu obes.

Pemerhatian pada histologi testis tikus kumpulan rawatan Hs100 menunjukkan perubahan yang positif (Rajah 5) berbanding kumpulan kawalan normal dan kawalan negatif. Perubahan ini merangkumi peningkatan kepadatan sperma dalam tubul seminiferus, kepadatan sel spermatogenik, ketebalan lapisan sel spermatogenik serta penurunan kehadiran vakuol di antara kawasan spermatogonia dan membran bawah testis dengan susunan sel yang lebih teratur (Rajah 5). Pelepasan sperma di lumen turut meningkat berbanding kumpulan kawalan negatif. Hal ini menunjukkan bahawa terdapat penambahbaikan kepada struktur testis berbanding kumpulan kawalan negatif selepas diberi rawatan ekstrak akua kaliks *H. sabdariffa*.



**Rajah 4.** Keratan rentas testis kumpulan kawalan diberi rawatan orlistat selama 14 hari. Peringkat pembahagian sel spermatogenik adalah teratur dan kehadiran spermatid yang banyak di bahagian lumen pada pembesaran (a)  $\times 100$  dan (b)  $\times 400$ . Sg = Spermatogonia; Sc = sel Sertoli; S1 = Spermatosit primer; Sd = Spermatid.

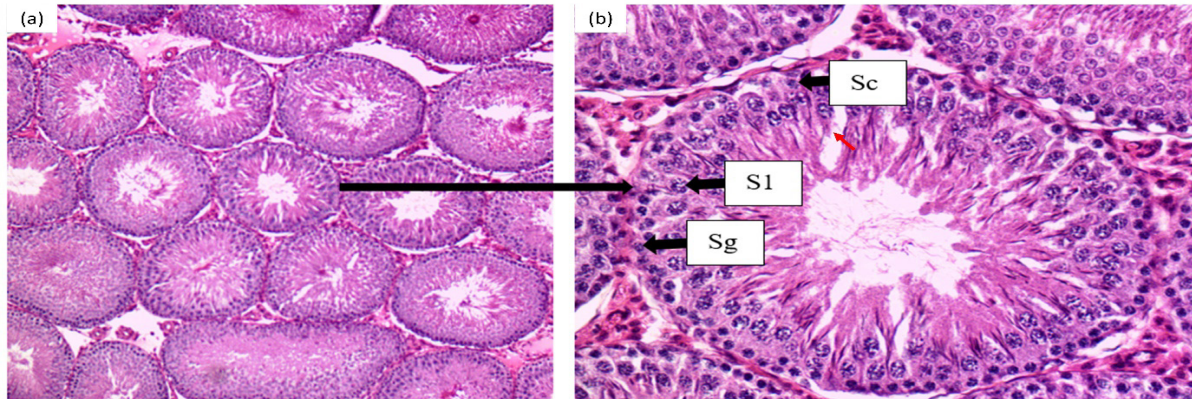


**Rajah 5.** Keratan rentas testis kumpulan rawatan Hs100 selama 14 hari rawatan. Peringkat pembahagian sel spermatogenik adalah aktif dan menunjukkan proses permuliharaan spermatogenesis pada pembesaran (a)  $\times 100$  dan (b)  $\times 400$ . Sg = Spermatogonia; Sc = sel Sertoli; S1 = Spermatosit primer; Sd = Spermatid.

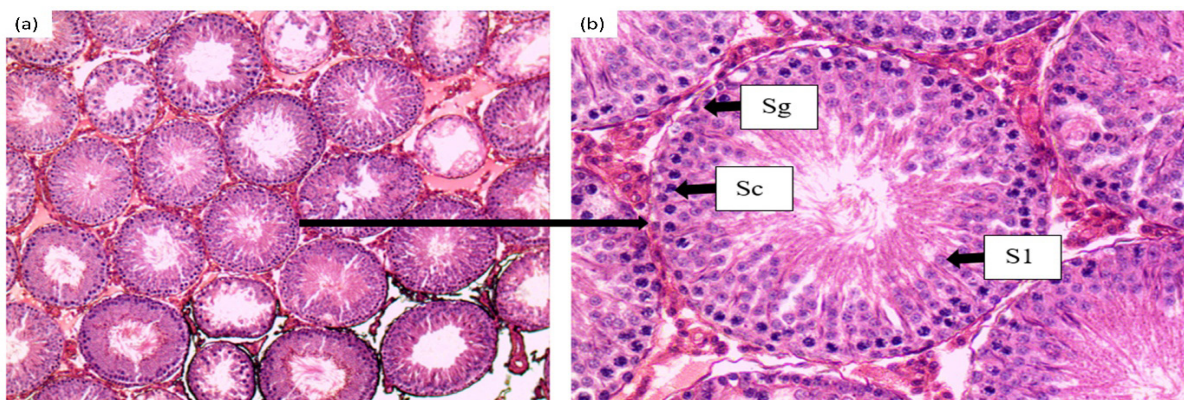
Kumpulan rawatan Hs200 (Rajah 6) dan Hs300 (Rajah 7) menunjukkan penurunan kepadatan sperma dalam tubul seminiferus, kepadatan sel spermatogenik dan ketebalan lapisan sel spermatogenik seiring dengan peningkatan dos. Namun, kumpulan rawatan Hs200 dan Hs300 masih menunjukkan kesan yang positif pada histologi testis berbanding kumpulan kawalan normal dan kawalan negatif. Penurunan aktiviti spermatogenesis ini juga dapat dilihat dengan pengurangan atau ketiadaan sperma yang dilepaskan ke dalam lumen. Penurunan diameter ketebalan tubul seminiferus dan kepadatan sel spermatogenik adalah seiring dengan penurunan kuantiti sperma (Jadual 2).

Rajah 5-7 menunjukkan kesan positif ekstrak akua kaliks *H. sabdariffa* kepada histologi testis tikus jantan. Ini adalah kerana sebatian polifenol (antosianin, asid fenol dan flavonoid) serta asid protokatechuic dalam *H. sabdariffa* merupakan antioksidan yang kuat (Farombi & Ige, 2007; Lim *et al.*, 2016). Antioksidan ini menghalang dan meneutralkan pembentukan radikal bebas melalui tindak

balas redoks seterusnya mengurangkan kerosakan oksidatif dan membaiki struktur testis (Budin *et al.*, 2018). Walau bagaimanapun, rawatan Hs200 dan Hs300 menyebabkan penurunan ketebalan sel spermatogenesis dan peningkatan jumlah vakuol di kawasan interstitium dan epitelium seminiferus (Rajah 6 dan Rajah 7) berbanding kumpulan normal. Ini adalah kerana ekstrak *H. sabdariffa* mempunyai kesan buruk terhadap tikus jantan seperti pengurangan jumlah sperma dan spermatogenesis dengan bukti degeneratif pada histologi testis jika diambil dengan dos yang tinggi dalam jangka masa yang panjang (Orisakwe *et al.*, 2004; Ebenezer *et al.*, 2019; Al-shalash, 2021).



**Rajah 6.** Keratan rentas testis kumpulan rawatan Hs200 selama 14 hari rawatan. Peringkat pembahagian sel spermatogenik adalah teratur dan terdapat kehadiran lumen pada tubul seminiferus pada pembesaran (a)  $\times 100$  dan (b)  $\times 400$ . Sg = Spermatogonia; Sc = sel Sertoli; S1 = Spermatisit primer; Sd = Spermatisid. Anak panah berwarna merah menunjukkan kehadiran vakuol.



**Rajah 7.** Keratan rentas testis kumpulan rawatan Hs300 selama 14 hari rawatan. Peringkat pembahagian sel spermatogenik adalah kurang aktif dengan kehadiran vakuol yang banyak dan lumen yang besar pada pembesaran (a)  $\times 100$  dan (b)  $\times 400$ . Sg = Spermatogonia; Sc = sel Sertoli; S1 = Spermatisit primer; Sd = Spermatisid.

## KESIMPULAN

Ekstrak akua kaliks *H. sabdariffa* mampu bertindak sebagai agen anti-obesiti sekali gus memperbaiki parameter kesuburan jantan aruhan obesiti. Walaubagaimanapun, ekstrak akua kaliks *H. sabdariffa* menunjukkan penurunan pada kuantiti sperma dan berat testis jika diambil dengan dos yang tinggi (200 mg/kg dan 300 mg/kg berat tubuh). Oleh itu, dos 100 mg/kg berat tubuh merupakan dos yang optimum diambil bagi mendapatkan kesan anti-obesiti dan peningkatan pada bilangan sperma dan aktiviti spermatogenesis.

## PENGHARGAAN

Para penulis mengucapkan jutaan terima kasih kepada kakitangan Rumah Haiwan Fakulti Sains dan Teknologi atas bantuan teknikal dan Jabatan Sains Biologi dan Bioteknologi kerana menyediakan kemudahan infrastruktur penyelidikan. Penyelidikan ini mendapat bantuan kewangan melalui geran GP-2021-K006424.

## PERNYATAAN ETIKA (ETHICAL STATEMENT)

Kajian ini telah mendapat kelulusan Jawatankuasa Etika Haiwan UKM (UKMAEC) dengan nombor etika FST/2022/MAHANEM/28-SEPT./1272-OCT.-2022-JAN.-2023.



**KONFLIK KEPENTINGAN**

Penulis mengisyharkan tiada konflik kepentingan.

**RUJUKAN**

- Adebayo, A.O., Akinloye, A.K., Oke, B.O. & Taiwo, V.O. 2020. Relationship between Body Mass Index (BMI) and testicular and hormonal parameters of sexually active male greater cane rats (*Thryonomys swinderianus*). *Animal Reproduction*, 17(1): e20190026. <https://doi.org/10.21451/1984-3143-AR2019-0026>
- Al-shalash, H.S. 2021. Research progress of Hibiscus Sabdariffa medical plant as infertility agents on male rabbits. *Annals of the Romanian Society for Cell Biology*, 25(4): 11363-11368.
- Alhashem, F., Alkhateeb, M., Alshahrani, M., Elrefaey, H., Alsunaidi, M., Alessa, R., Sakr, H., Sarhan, M., Eleawa, S. M. & Khalil, M.A. 2014. Exercise protects against obesity induced semen abnormalities via downregulating stem cell factor, upregulating ghrelin and normalizing oxidative stress. *EXCLI Journal*, 13: 551-572.
- Ali, B.H., Cahliková, L., Opletal, L., Karaca, T., Manoj, P., Ramkumar, A., Al Suleimani, Y.M., Al Za'abi, M., Nemmar, A., Chocholousova-Havlikova, L., Locarek, M., Siatka, T. & Blunden, G. 2017. Effect of aqueous extract and anthocyanins of calyces of *Hibiscus sabdariffa* (Malvaceae) in rats with adenine-induced chronic kidney disease. *Journal of Pharmacy and Pharmacology*, 69(9): 1219-1229. <https://doi.org/10.1111/jphp.12748>
- Anem, M. 2020. Tanam rosel - satu tinjauan [WWW Document]. *Anim Agro Technology*. URL <https://animhosnan.blogspot.com/2020/12/tanam-rosel-satu-tinjauan.html> (accessed 12.5.23).
- Bellastella, G., Menafra, D., Puliani, G., Colao, A. & Savastano, S. 2019. How much does obesity affect the male reproductive function? *International Journal of Obesity Supplements*, 9(1): 50-64. <https://doi.org/10.1038/s41367-019-0008-2>
- Blüher, M. 2019. Obesity: global epidemiology and pathogenesis. *Nature Reviews Endocrinology*, 15(5): 288-298. <https://doi.org/10.1038/s41574-019-0176-8>
- Borrás-Linares, I., Fernández-Arroyo, S., Arráez-Roman, D., Palmeros-Suárez, P.A., Del Val-Díaz, R., Andrade-González, I., Fernández-Gutiérrez, A., Gómez-Leyva, J.F. & Segura-Carretero, A. 2015. Characterization of phenolic compounds, anthocyanidin, antioxidant and antimicrobial activity of 25 varieties of Mexican Roselle (*Hibiscus sabdariffa*). *Industrial Crops and Products*, 69(385): 394-394. <https://doi.org/10.1016/j.indcrop.2015.02.053>
- Budin, S.B., Abdul Rahman, W.Z., Jubaidi, F.F., Mohammed Yusof, N.L., Taib, I.S. & Zainalabidin, S. 2018. Roselle (*Hibiscus sabdariffa*) polyphenol-rich extract prevents testicular damage of diabetic rats. *Journal of Applied Pharmaceutical Science*, 8(2): 65-70.
- Carolin, B.T., Novelia, S. & Nita, S. 2019. Effects of *Hibiscus rosa-sinensis* Linn. flower extract on epididymis, prostate and seminal vesicles of male rats. *International Biological and Biomedical Journal*, 5(1): 12-17. <https://doi.org/10.32539/BJI.V5I1.7972>
- Chester, K., Zahiruddin, S., Ahmad, A., Khan, W., Paliwal, S. & Ahmad, S. 2017. Bioautography-based identification of antioxidant metabolites of *Solanum nigrum* L. and exploration its hepatoprotective potential against d-galactosamine-induced hepatic fibrosis in rats. *Pharmacognosy Magazine*, 13 (62): 179-188.
- Crean, A.J. & Senior, A.M. 2019. High-fat diets reduce male reproductive success in animal models: A systematic review and meta-analysis. *Obesity Reviews* 20(6): 921-933. <https://doi.org/10.1111/obr.12827>
- Da-Costa-Rocha, I., Bonnlaender, B., Sievers, H., Pischel, I. & Heinrich, M. 2014. *Hibiscus sabdariffa* L. - A phytochemical and pharmacological review. *Food Chemistry*, 165: 424-443. <https://doi.org/10.1016/j.foodchem.2014.05.002>
- Diez-Echave, P., Vezza, T., Rodríguez-Nogales, A., Ruiz-Malagón, A.J., Hidalgo-García, L., Garrido-Mesa, J., Molina-Tijeras, J.A., Romero, M., Robles-Vera, I., Pimentel-Moral, S., Borrás-Linares, I., Arráez-Román, D., Segura-Carretero, A., Micol, V., García, F., Duarte, J., Rodríguez-Cabezas, M.E. & Gálvez, J. 2020. The prebiotic properties of *Hibiscus sabdariffa* extract contribute to the beneficial effects in diet-induced obesity in mice. *Food Research International*, 127: 108722. <https://doi.org/10.1016/j.foodres.2019.108722>
- Ebenezer, A.A., David, A.O., Koyinsola, T.A., Olayemi, O.T. & Olutoyi, O.O. 2019. Some effects of crude aqueous extracts of Hibiscus sabdariffa leaves on the testes and sperm parameters of adult male wistar rats (*Rattus norelegicus*). *Journal of Advances in Medicine and Medical Research*, 29(4): 1-8. <https://doi.org/10.9734/jammr/2019/v29i430082>
- Farombi, E.O. & Ige, O.O. 2007. Hypolipidemic and antioxidant effects of ethanolic extract from dried calyx of *Hibiscus sabdariffa* in alloxan-induced diabetic rats. *Fundamental & Clinical Pharmacology*, 21(6): 601-609. <https://doi.org/10.1111/j.1472-8206.2007.00525.x>
- Fernandez, C.J., Chacko, E.C. & Pappachan, J.M. 2019. Male obesity-related secondary hypogonadism - pathophysiology, clinical implications and Management. *European Endocrinology*, 15(2): 83-90. <https://doi.org/10.17925/EE.2019.15.2.83>
- Gad, F.A.M., Farouk, S.M. & Emam, M.A. 2021. Antiapoptotic and antioxidant capacity of phytochemicals

- from Roselle (*Hibiscus sabdariffa*) and their potential effects on monosodium glutamate-induced testicular damage in rat. *Environmental Science and Pollution Research*, 28(2): 2379-2390. <https://doi.org/10.1007/s11356-020-10674-7>
- Hammiche, F., Laven, J.S.E., Boxmeer, J.C., Dohle, G.R., Steegers, E.A.P. & Steegers-Theunissen, R.P.M. 2011. Sperm quality decline among men below 60 years of age undergoing IVF or ICSI treatment. *Journal of Andrology*, 32(1): 70-76. <https://doi.org/10.2164/jandrol.109.009647>
- Hammoud, A.O., Meikle, A.W., Reis, L.O., Gibson, M., Peterson, C.M. & Carrell, D.T. 2012. Obesity and male infertility: A practical approach. *Seminars in Reproductive Medicine*, 30(6): 486-495. <https://doi.org/10.1055/s-0032-1328877>
- Kahn, B.E. & Brannigan, R.E. 2017. Obesity and male infertility. *Current Opinion in Urology*, 27(5): 441-445. <https://doi.org/10.1097/MOU.0000000000000417>
- Kamaruzaman, K.A. & Noor, M.M. 2017. Reversible spermatotoxic effect of *Andrographis paniculata* methanol extract in Sprague Dawley rats. *Malaysian Applied Biology*, 46: 225-232.
- Lim, Y.C., Budin, S.B., Othman, F., Latip, J. & Zainalabidin, S. 2017. Roselle polyphenols exert potent negative inotropic effects via modulation of intracellular calcium regulatory channels in isolated rat heart. *Cardiovascular toxicology*, 17(3): 251-259. <https://doi.org/10.1007/s12012-016-9379-6>
- Mahmoud, Y.I. 2012. Effect of extract of *Hibiscus* on the ultrastructure of the testis in adult mice. *Acta Histochemica* 114(4): 342-348. <https://doi.org/10.1016/j.acthis.2011.07.002>
- Matuszewska, J., Ziarniak, K., Dudek, M., Kołodziejewski, P., Pruszyńska-Oszmałek, E. & Śliwowska, J.H. 2020. Effects of short-term exposure to high-fat diet on histology of male and female gonads in rats. *Acta Histochemica*, 122(5): 151558. <https://doi.org/10.1016/j.acthis.2020.151558>
- Md Idris, M.H., Budin, S.B., Osman, M. & Mohamed, J. 2012. Protective role of *Hibiscus sabdariffa* calyx extract against streptozotocin induced sperm damage in diabetic rats. *EXCLI Journal*, 11: 659-669.
- Meistrich, M.L., Hughes, T.H. & Bruce, W.R. 1975. Alteration of epididymal sperm transport and maturation in mice by oestrogen and testosterone. *Nature*, 258: 145-147. <https://doi.org/10.1038/258145a0>
- Nor-Raidah, R. & Mahanem, M.N. 2015. Enhancement of fertility and libido in male sprague dawley rats following the administration of aqueous extract of *Lunasia amara*. *Malaysian Applied Biology*, 44(1): 125-131.
- Ojulari, O.V., Lee, S.G. & Nam, J.O. 2019. Beneficial effects of natural bioactive compounds from *Hibiscus sabdariffa* L. on obesity. *Molecules*, 24(1): 210. <https://doi.org/10.3390/molecules24010210>
- Olusanya, V., Rasaq, N. & Ojemekole, O. 2018. Ameliorative effects of aqueous extracts of ginger and garlic on *Hibiscus sabdariffa*-induced testicular damage in male Wistar rats. *Egyptian Pharmaceutical Journal*, 17(1): 21. [https://doi.org/10.4103/epj.epj\\_29\\_17](https://doi.org/10.4103/epj.epj_29_17)
- Omar, M.H., Shamsahal, N., Muhammad, H., Wan Amir N.W.A. & Wasiman, M.I. 2018. Anti-obesity and haematological effects of Malaysia *Hibiscus sabdariffa* L. aqueous extract on obese Sprague Dawley rats. *Functional Foods in Health and Disease*, 8(6): 340-352. <https://doi.org/10.31989/ffhd.v8i6.407>
- Omotuyi, I.O., Ologundudu, A., Onwubiko, V.O., Wogu, M.D. & Obi, F.O. 2010. *Hibiscus sabdariffa* Linn anthocyanins alter circulating reproductive hormones in rabbits (*Oryctolagus cuniculus*). *Journal of Diabetes and Endocrinology*, 1(3): 36-45.
- Orisakwe, O.E., Husaini, D.C. & Afonne, O.J. 2004. Testicular effects of sub-chronic administration of *Hibiscus sabdariffa* calyx aqueous extract in rats. *Reproductive Toxicology*, 18(2): 295-298. <https://doi.org/10.1016/j.reprotox.2003.11.001>
- Patel, S.K., Singh, S., Singh, H.K. & Singh, S.K. 2017. Effect of standardized extract of *Bacopa monnieri* (CDRI-08) on testicular functions in adult male mice. *Journal of Ethnopharmacology*, 197: 101-109. <https://doi.org/10.1016/j.jep.2016.07.026>
- Pearce, K.L., Hill, A. & Tremellen, K.P. 2019. Obesity related metabolic endotoxemia is associated with oxidative stress and impaired sperm DNA integrity. *Basic and Clinical Andrology*, 29(1): 1-9. <https://doi.org/10.1186/s12610-019-0087-5>
- Raiham M.S., Norhaspida Y., Hazelen L. K. & Norazura M.A. 2021. Masalah kesuburan lelaki di Malaysia meningkat [WWW Document]. URL <https://www.sinarharian.com.my/article/132307/LAPORAN-KHAS/Masalahkesuburan-lelaki-di-Malaysia-meningkat> (accessed 10.1 2021).
- Rhoden, E.L. & Morgentaler, A. 2004. Risks of testosterone-replacement therapy and recommendations for monitoring. *New England Journal of Medicine*, 350(5): 482-492. <https://doi.org/10.1056/NEJMr022251>
- Stokes, V.J., Anderson, R.A. & George, J.T. 2015. How does obesity affect fertility in men - And what are the treatment options? *Clinical Endocrinology*, 82(5): 633-638. <https://doi.org/10.1111/cen.12591>
- Suleiman, J.B., Nna, V.U., Othman, Z.A., Zakaria, Z., Bakar, A.B.A. & Mohamed, M. 2020a. Orlistat attenuates obesity-induced decline in steroidogenesis and spermatogenesis by up-regulating steroidogenic genes. *Andrology*, 8(5): 1471-1485. <https://doi.org/10.1111/andr.12824>
- Suleiman, J.B., Nna, V.U., Zakaria, Z., Othman, Z.A., Bakar, A.B.A. & Mohamed, M. 2020b. Obesity-induced testicular oxidative stress, inflammation and apoptosis: Protective and therapeutic effects of orlistat. *Reproductive Toxicology*, 95: 113-122. <https://doi.org/10.1016/j.reprotox.2020.05.009>
- Victor, I.E., Ugorji, U.O. & Adeyinka, A. 2014. Efficacy of *Hibiscus sabdariffa* and *Telfairia occidentalis* in

- the attenuation of CCl<sub>4</sub>-mediated oxidative stress. *Asian Pacific Journal of Tropical Medicine*, 7(1): S321-S326. [https://doi.org/10.1016/S1995-7645\(14\)60253-4](https://doi.org/10.1016/S1995-7645(14)60253-4)
- Wilson, M.D. 2014. A study of male reproductive form and function in a rat model. *Asian Pacific Journal of Reproduction*, 3(4): 258-262. [https://doi.org/10.1016/S2305-0500\(14\)60036-1](https://doi.org/10.1016/S2305-0500(14)60036-1)
- World Health Organization (WHO). 2021. WHO Obesity and Overweight [WWW Document]. URL <https://www.who.int/news-room/fact-sheets/detail/obesity-and-overweight> (accessed 7.23.2021).
- World Population Review. 2022. Obesity [WWW Document]. URL <https://worldpopulationreview.com/country-rankings/most-obese-countries> (2.16.2022).
- Xie, L., Su, H., Sun, C., Zheng, X. & Chen, W. 2018. Recent advances in understanding the anti-obesity activity of anthocyanins and their biosynthesis in microorganisms. *Trends in Food Science and Technology*, 72: 13-24. <https://doi.org/10.1016/j.tifs.2017.12.002>
- Zaitone, S.A. & Essawy, S. 2012. Addition of a low dose of rimonabant to orlistat therapy decreases weight gain and reduces adiposity in dietary obese rats. *Clinical and Experimental Pharmacology and Physiology*, 39(6): 551-559. <https://doi.org/10.1111/j.1440-1681.2012.05717.x>
- Zannou, O., Kelebek, H. & Selli, S. 2020. Elucidation of key odorants in Beninese Roselle (*Hibiscus sabdariffa* L.) infusions prepared by hot and cold brewing. *Food Research International*, 133: 109133. <https://doi.org/10.1016/j.foodres.2020.109133>

